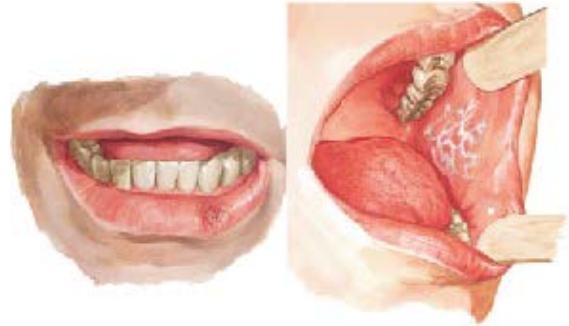
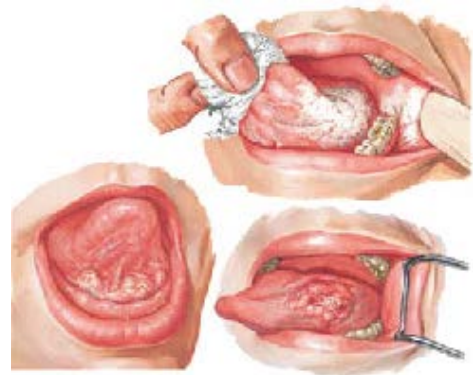


เกิดจากการเติบโตในก้อนเนื้อในช่องปาก โดยปกติพบที่ลิ้น หรือเพดานปากแต่อาจเกิดที่เหงือก ริมฝีปาก เพดานปาก ส่วนใหญ่เจอในผู้ชายอายุมากที่ดื่มแอลกอฮอล์ หรือสูบบุหรี่มาก หากพบเร็วสามารถรักษาหายขาดได้จากการผ่าตัดและฉายแสง การรักษามีผลน้อยหากมียั้งดื่มเหล้าสูบบุหรี่อยู่



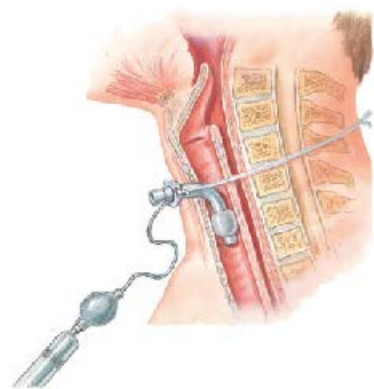
สาเหตุ

อาจเกิดมะเร็งในปากมากขึ้นหากมีการสูบบุหรี่ ชิกา ไซป์ ดื่มแอลกอฮอล์ หรือสาเหตุ อื่นๆ เช่น การระคายเคืองในช่องปาก ความสะอาดในช่องปาก และฟัน และการโดนแสงบนริมฝีปาก



อาการ

อาการแรกๆเจ็บบริเวณปากหรือบนริมฝีปาก แผล อาจมีขนาดเล็ก คราบขาวหรือแตกเป็นแผล ที่รักษาไม่หาย อาการ รวมถึง เจ็บลิ้น เจ็บคอ กลืนลำบาก เสียงเปลี่ยน



วินิจฉัย

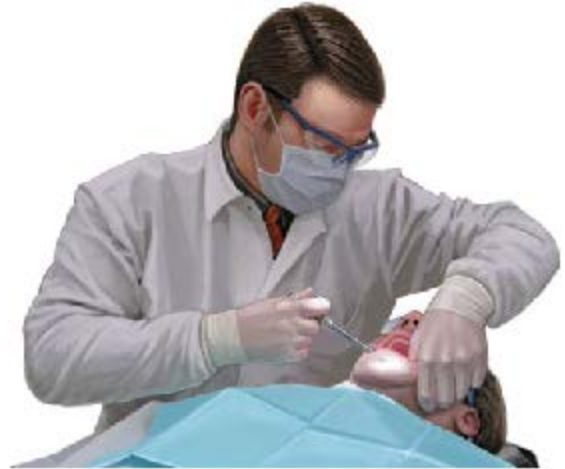ใช้กระจกส่องเข้าไปในช่องปาก และใช้เครื่องมือเก็บชิ้นเนื้อ เพื่อมาส่งแล็บ ทำเอกซเรย์ การทำCT MRI เพื่อประเมินขนาดและการแพร่กระจาย

การรักษา

รวมถึงการผ่าตัด ฉายแสง หรือรวมทั้งสองวิธีร่วมกับการกินยาต้านเซลล์มะเร็ง(การทำเคมีบำบัด)

การผ่าตัดขึ้นอยู่กับขนาดและการแพร่กระจายของมะเร็ง หากขนาดใหญ่มาก แพทย์อาจจะตัดรวมทั้งกระดูกกราม การผ่าตัดในช่องปากอาจทำให้เกิดอาการบวมจน

ไอ กิน กลืน หายใจลำบาก อาจจำเป็นต้องเจาะและใส่ท่อบรีเวรคอ เพื่อให้หายใจสะดวกขึ้นและขจัดเสมหะออกจากปอดได้ง่ายขึ้น



ควรไม่ควร

- ✓ ควรแจ้งแพทย์หากมีปัญหาในการหายใจ เลือดออก หรือติดเชื้อ
- ✓ ควรหลีกเลี่ยงการดื่มเหล้าและสูบบุหรี่
- ✓ ควรจัดการใส่ฟันปลอมให้เข้าที่เพื่อลดการระคายเคือง
- ✓ ควรรีบแจ้งแพทย์หากแผลบนปากริกาไม่หายหรือเกิดแผลใหม่

✗ ไม่ควรกินเหล้าสูบบุหรี่

✗ ไม่ควรขบรดกลืนผ่าตัดจนกว่าแพทย์อนุญาต

